

Case Report / 증례

加減黃芩湯 환제를 처방한 심인성 안면홍조 환자 3례 증례 보고

조재곤 · 서 산 · 박선정 · 한수련
프리허그 한의원

3 Cases of Emotional Facial Flush Treated with Gagamhwanggeum-tang

Jae-Gon Cho · San Seo · Seon-Jung Park · Su-Ryun Han
Freehug Oriental medicine clinic

Abstract

Objective : The purpose of this study is to report the effect of Gagamhwanggeum-tang on emotional facial flush.

Methods : This case study was done on 3 Facial Flush patients who have visited Korean Medicine Clinic. Gagamhwanggeum-tang was prescribed to all 3 patients and evaluated the symptom change through photographs and questionnaire. Investigator's Global Assessment(IGA) was used to evaluate the objective symptom and Visual Analogue Scale(VAS) was used to evaluate the subjective change

Results & Conclusion : The IGA and VAS were decreased in 3 patients in our study. Most symptoms of 3 patients were improved. As a result of examining IGA, VAS scores and photographs, Gagamhwanggeum-tang can be effective on emotional facial flush in 3 case in our study.

Key words : Facial Flush; Visual Analogue Scale(VAS); Investigator's Global Assessment(IGA);
Gagamhwanggeum-tang

서 론

안면홍조는 갑작스럽게 열이 나며 제어할 수 없을 정도로 얼굴이 붉어지는 질환이다¹⁾. 심한 경우 귀, 목, 가슴 부위까지도 붉게 변하는데, 말초 피부의 혈관 확장과 함께 심부체온이 상대적으로 하강하는 현상과 관련이 있다. 심계항진, 불안, 발한, 오한 등 증상이 흔히 동반되기도 한다²⁾.

안면홍조는 전신질환, 알코올, 약물, 매운 음식, 감정변화, 식습관, 호르몬 변화 등 다양한 인자에 의해 유발되며, 증상 지속 시간은 수초에서 수분까지 환자에 따라 개인차가 있다. 안면홍조는 얼굴에 드러나는 증상이므로 환자의 심리적 스트레스가 크고 대인기피증, 자신감 상실로 이어져 삶의 질을 떨어뜨리는 결과를 초래한다^{3,4)}.

안면홍조의 양방치료법으로는 베타차단제, 신경안정제, 호르몬제, 교감신경차단술 등이 알려져 있는데, 효과의 지속시간이 짧고, 서맥, 위장장애, 보상성 다한증 등 부작용이 발생하는 경우가 많아 안면홍조에 대한 한방치료의 관심이 높다⁵⁾.

한의학에서는 안면홍조 증상이 심장의 부조화에 의해 발생한다고 보고 있으며, 특히 갱년기 증상에 동반된 안면홍조의 경우 腎虛를 주요한 원인으로 보고 있다^{6,7)}. 안면홍조에 관련된 연구를 보면 갱년기 증후군에 동반된 안면홍조에 대한 사례는 많지만, 심리적 스트레스 요인에 의한 안면홍조에 대한 보고는 거의 없는 실정이다.

스트레스, 思慮過多, 걱정, 화 등은 감정, 의식에 관련된 것으로 한의학적으로 심이 주관한다. 안면홍조의 얼굴이 붉어지는 증상과 열감은 심과 火에 속하는 것으로 스트레스로 인한 안면홍조는 심火와 관련이 있다고 볼 수 있다⁷⁾. 따라서 스트레스, 걱정, 思慮過

多 등과 같은 심리적 자극에 의해 유발되는 심인성 안면홍조는 심火로 진단이 가능하다.

이에 본 연구는 스트레스로 인한 심火로 변증한 심인성 안면홍조 환자에 加減黃芩湯 환제를 처방하여 호전된 환자 3례를 보고하고자 한다.

증 례

1. 연구대상

2012년도 5월부터 2014년도 6월까지 F한의원에 내원한 안면홍조 환자 중 감정적 원인에 의해 증상이 발생하고 加減黃芩湯에 효과를 보인 환자 3명을 대상으로 하였다.

2. 연구방법

1) 치료방법

치료는 한약과 침 치료를 하였고, 생활관리를 병행하였다. 침 치료의 주요 혈자리는 內關, 三里, 陽陵泉, 陷谷, 百會, 四神總 등을 기본으로 하여 필요에 따라 가감하여 자침하였다. 침 치료는 주 1회를 기준으로 시행하였으며, 한약 치료는 15일 단위로 처방하였다.

한약치료는 加減黃芩湯을 모든 환자에게 丸(梧子大, 水丸)형태로 1일 2회(8g/回) 투여하였다(Table 1). 여기에 변비 증상이 동반되는 경우 大黃을 加하여 투여하기도 하였다.

생활 관리는 천천히 먹는 식습관을 지도하고, 과식, 폭식을 줄이고, 지나친 지방류나 고칼로리 음식을 삼가게 하였다. 하루 30분 정도 빠른 걸음으로 걷기운동을 실천하고, 술은 섭취하지 않도록 하였다.

2) 평가

치료경과의 평가는 사진, Investigator's Global Assessment(이하 IGA)와 Visual Analogue Scale(이하-VAS)를 활용하였고, 15일 간격으로 시행되었다.

Corresponding Author : Jae-Gon Cho,
Freehug Oriental medicine clinic, 94, Dunsannam-ro,
Seo-gu, Daejeon, Korea
(Tel:042-488-8269, E-mail:gonjo98@naver.com)
• Recieved 2015/1/2 • Revised 2015/1/30 • Accepted 2015/2/6

IGA는 얼굴 등의 특정 부위만의 증상을 평가하는데 쓰이는데 해당부위의 발적 증상을 0(clear)에서 5(very severe)까지 점수를 부여하여 평가하였다(Table 2).

열감이나 소양감 등 환자가 주관적으로 느끼는 증상은 따로 VAS로 평가하였다. 환자가 직접 내원시에 숫자로 체크하게 하였으며, 피부의 증상이 가장 심할 때를 10으로, 증상없음을 0으로 보았을 때 현재의 피부 증상(피부상태, 피부색, 가려움, 건조감)과 피부 가려움 정도를 평가하였다.

사진은 F한의원의 사진촬영 매뉴얼에 따라 얼굴 촬영을 시행하였고, 니콘(NKR-D90)카메라를 사용하여

동일한 노출 시간, 초점 거리, 조리개로 세팅하여 동일한 거리에서 촬영하여 평가하였다.

3. 임상경과

1) 증례1

- ① 성명 : 박00, F/11
- ② 주소증 : 얼굴의 홍반, 발적, 열감, 건조감
- ③ 발병일 : 2014년 2월 경 발병.
- ④ 과거력(동반질환) : 알레르기 비염, 성조숙증
- ⑤ 가족력 : 없음
- ⑥ 외용제 사용 : 없음
- ⑦ 악화요인 및 악화시기 : 스트레스, 긴장시
- ⑧ 기타증상 :
 식탐이 있고, 배고픔이 잘 생긴다.
 손발에 땀이 많다.
 얼굴, 상체부위에는 열감이 많고, 하복부가 차다.
 대변은 하루에 한번 본다.
 평소 현훈증상이 있고, 피로감 많다.
 온도변화에 민감한 편이다.
- ⑨ 치료기간 : 2014년 3월 17일 ~ 2014년 6월12일
- ⑩ 치료 및 경과

2014년 3월 17일에 처음 내원하였으며, 2014년 2월경부터 갑자기 얼굴이 붉어지면서 열감이 생기기 시작하였다고 한다. 얼굴에서도 관골 주위에 홍반 증상이 시작되어, 점차 얼굴 전체 부위로 확대되었다. 내원 당시 증상은 홍반, 발진 증상에 열감이 수시로 나타나며, 건조감이 심해지면서 가려움증도 동반이 되었다.

치료시작시 IGA는 5점에서 2014 6월12일 경에는 0점으로 줄어들었으며, VAS 10점에서 3점으로 감소하였다. 치료에 따른 IGA와 VAS 결과는 다음과 같다(Fig. 1,2)

Table 1. Composition of Gagamhwanggeum-tang

Herbal name	Scientific name	Dose (g)
澤瀉	Alisma canaliculatum ALL, BR, et BOUCHE	19
梔子	Gardenia jasminoides for. grandiflora MAKINO	19
黃芩	Scutellaria baicalensis	19
麥門冬	Liriope platyphylla WANG et TANG	19
木通	Akebia quinata	19
生地黃	Rehmannia glutinosa var. purpure	37
黃連	Coptis japonica	14
天花粉	Trichosanthes kirilowii	37
大青葉	Isatis indigotica	37
葛根	Pueraria lobata	19

Table 2. Investigator's Global Assessment(IGA) Grade

Grade	Index
5	Very Severe
4	Severe
3	Moderate
2	Mild
1	Almost Clear
0	Clear

㉗ IGA

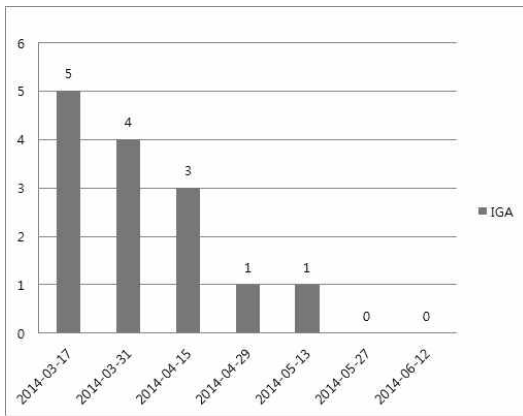


Fig. 1. Variation of IGA - case 1

㉘ VAS

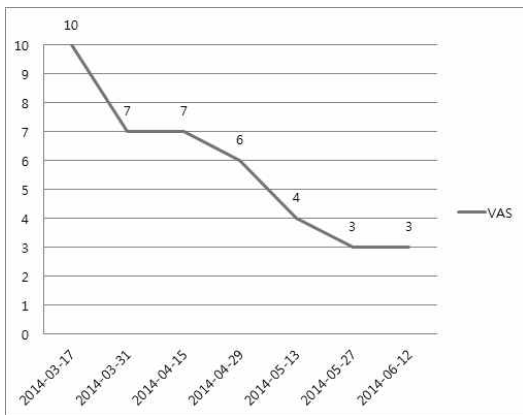


Fig. 2. Variation of VAS - case 1

㉙ 사진

치료 시작 시와 치료 종료 시의 사진 경과
환자분이 사진 사용에 대한 동의를 하지 않아
서 제외하였다.

2) 증례2

- ① 성명 : 박00 F/21
- ② 주소증 : 얼굴의 홍반, 발진, 열감, 건조감, 가려움
- ③ 발병일 : 2006년경 발병, 2012년 3월 경 악화
- ④ 과거력(동반질환) : 없음
- ⑤ 가족력 : 없음

⑥ 연고사용 : 연고, 복용약 사용.

⑦ 악화요인 및 악화시기 : 스트레스시

⑧ 기타증상 :

내성적이고 예민한 성격으로 별일 아닌 것에도
쉽게 화가 난다.

대변은 2일에 한번 딱딱하고 힘들게 본다.

감정기복이 심한 편이다.

식탐이 있고 과식을 잘 한다.

더위를 많이 타고, 온도 변화에 민감하다.

⑨ 치료기간 : 2012년 5월 9일 ~ 2012년 8월25일

⑩ 치료 및 경과

2012년 5월 9일에 처음 내원하였으며, 2006년
에 안면홍조 증상이 처음 발생하였으며, 2012년
3월 경에 스트레스를 많이 받는 일이 생긴 후
증상이 급격히 악화되었다. 내원당시 증상은 얼
굴 전체적인 부위에 홍반, 발진이 심한 상태였
으며, 열감이 하루 종일 지속되었으며, 피부의
건조감이 심하여 가려움증이 많이 동반되었다.
加減黃芩湯은 5월 26일경부터 투여하였다.

치료 시작시 IGA는 4점에서 2012년 8월25일경
에는 0점으로 줄어들었으며, VAS 6점에서 3점
으로 감소하였다. 치료에 따른 IGA와 VAS 결
과는 다음과 같다(Fig. 3,4).

㉗ IGA

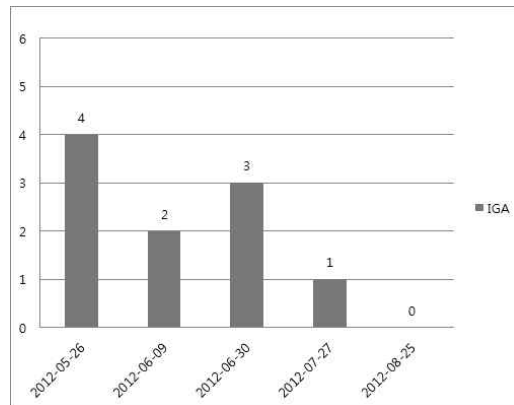


Fig. 3. Variation of IGA - case 2

⊕ VAS

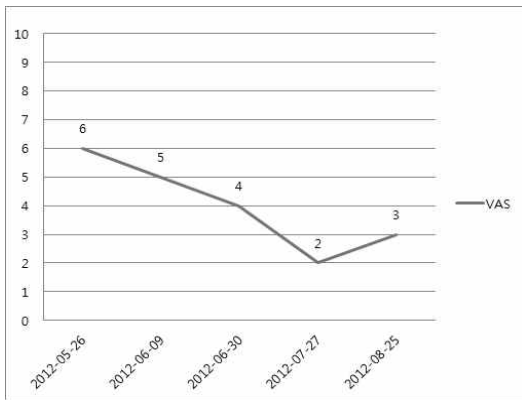


Fig. 4. Variation of VAS - case 2

⊕ 사진

치료 시작 시와 치료 종료 시의 사진 경과는 다음과 같다(Fig. 5).



Fig. 5. Pictures of lesion - case 2

3) 증례3

- ① 성명 : 안00 F/20
- ② 주소증 : 얼굴의 홍반, 발진, 열감, 건조감, 가려움



Fig. 8. Pictures of lesion - case 3

- ③ 발병일 : 2013년 발병, 1-2년 전부터 악화
- ④ 과거력(동반질환) : 과민성 장증후군
- ⑤ 가족력 : 알레르기 비염
- ⑥ 연고사용 : 세레스톤지, 더마톱 연고 사용
- ⑦ 악화요인 및 악화시기 : 스트레스, 온도변화시
- ⑧ 기타증상 :
 - 수족냉증이 있다.
 - 복통이 자주 생긴다.
 - 대변은 1일에 2-3회 설사를 자주 한다.
 - 음식을 급하게 먹고, 식사시간이 불규칙하다.
 - 구내염이 자주 생긴다.
 - 가슴이 두근거리는 증상이 있다.
- ⑨ 치료기간 : 2014년 3월 17일 ~ 2014년 6월 20일
- ⑩ 치료 및 경과

2014년 3월 17일에 처음 내원하였으며, 2013년에 안면홍조 증상이 처음 발생하였으며, 1-2년 전 고3 수능 준비하면서 스트레스를 많이 받으며 증상이 악화되었다. 내원당시 증상은 얼굴 전체적인 부위에 홍반, 발진이 심한 상태였으며, 열감이 수시로 나타나며, 세레스톤지, 더마톱과 같은 스테로이드 연고를 임의로 사용하고 있었다.

치료 시작시 IGA는 5점에서 2014년 6월20일경에는 1점으로 줄어들었으며, VAS 10점에서 3점으로 감소하였다. 치료에 따른 IGA와 VAS 결과는 다음과 같다(Fig. 6,7).

㉞ IGA

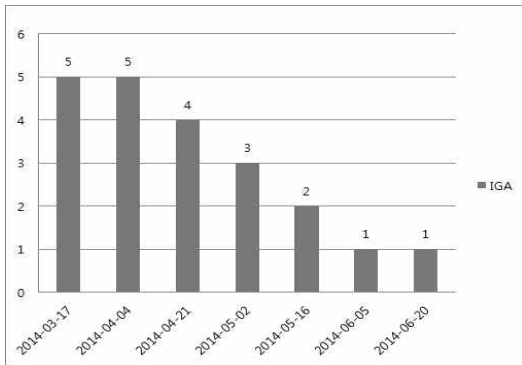


Fig. 6. Variation of IGA - case 3

㉞ VAS

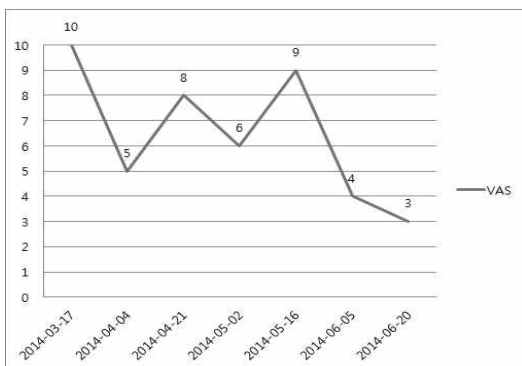


Fig. 7. Variation of VAS - case 3

㉞ 사진

치료 시작 시와 치료 종료 시의 사진 경과는 Fig. 8과 같다.

고 찰

안면홍조는 일과성으로 얼굴이나 목, 상흉부 등에 발생하는 홍반으로 일시적인 혈관확장으로 발생하며 자율신경이나 혈관활성물질에 의한 혈관 평활근의 작

용이 주된 기전이다. 감정에 의해 발생하는 안면홍조는 스트레스에 반응하여 교감신경이 과도하게 활성화되어 혈관이 확장된 피부의 혈류량증가로 발생한다. 특히 얼굴의 피부는 혈관이 많이 분포하고 혈류량이 많아 피부의 투과성이 좋기 때문에 홍조가 많이 발생한다. 자율 신경에 의한 기전으로 발생하는 경우 땀샘도 같이 활성화되어 발한을 동반하여 이를 ‘wet flush’라고 하며, 혈관 활성물질에 의한 경우를 ‘dry flush’으로 분류하기도 한다^{3,8)}.

안면홍조를 유발하는 인자로는 급격한 감정변화, 온도변화, 음주, 매운음식, 약물, 전신질환, 신경계 질환, 식습관 또는 식품첨가물 등 여러 가지가 있으며^{3,5)}, 증상의 지속시간, 발생빈도, 홍조의 강도는 개인에 따라 큰 차이를 보인다⁹⁾. 빈맥과 불안, 발한, 오한, 심계항진, 흥분감 등이 흔히 동반되어 나타난다²⁾.

특히 심리적 스트레스, 감정에 의한 안면홍조는 부끄러워할 이유가 없음에도 불구하고, 예기치 않게 갑자기 증상이 발생하여 당혹스럽게 하고, 우울한 기분이 동반되어 대인기피, 조기퇴직, 알코올에 대한 의존성 등 삶에 심각한 부정적 영향을 주는데¹⁰⁾ 이러한 원인에 의한 안면홍조는 심인성 안면홍조로 볼 수 있다.

심리적 스트레스, 감정에 의한 심인성 안면홍조의 유병률은 알려져 있지 않으며, 안면홍조 환자의 경우 실제 발적의 정도와 환자가 느끼는 홍조의 정도에 차이가 있고, 안면홍조 증상이 발생하는 것에 대한 두려움, 스트레스가 2차적으로 안면홍조 증상을 더욱 심하게 한다¹¹⁾.

안면홍조의 양방적 치료 방법으로는 베타차단제, 선택적 알파-2 길항제, 신경안정제, 인지행동치료, botulinun toxin 피부내 주사, 교감신경절단술, 에스트로겐보충 호르몬치료(HRT) 등이 알려져 있다³⁾. 베타차단제는 서맥, 저혈압, 흥분성 피부발진, 위장장애 등의 부작용이 있으며, 신경안정제의 경우 현기증, 졸음, 착란, 신경과민, 피부발진, 설사, 시야 흐려짐 등의 부작용이 있을 수 있으며, 교감신경절단술의 경우 보상성 다한증과 미각 다한증 같은 심각한 부작용의

발생율이 높아¹²⁾, 수술여부를 아주 신중하게 결정해야 한다¹¹⁾. 에스트로겐보충 호르몬치료(HTR)의 경우 장기투여시 자궁암, 자궁출혈, 관상동맥질환, 폐색전증의 발생률이 높아지는 결과를 초래한다¹³⁾. 따라서 최근에는 상대적으로 부작용이 적은 한약이나 침치료를 통해 안면홍조 증상을 해결하고자 하는 관심이 높다¹⁴⁾.

안면홍조와 관련된 한의학적 병명으로는 面赤, 注査 등이 있으며, 안면홍조 중에서 정신적 스트레스, 감정에 의한 심인성 안면홍조는 한의학에서 火病에 동반된 한 증상으로 볼 수 있다. 火病은 鬱火病의 준말로 鬱火는 鬱鬱하고 답답하여 일어나는 心火를 의미하며, 신체화장애, 감정부전장애의 일부로 보고 있다¹⁵⁾. 한의학에서는 심리적 스트레스에 의한 面紅, 心悸, 怔忡, 脈數 등의 증상을 心火로 인식하고 그 治法으로 平心火의 기준을 제시하였는데¹⁶⁾ 본 심인성 안면홍조 증례에서도 이러한 부분을 참조하였다.

안면홍조에서 가장 두드러지는 증상은 얼굴 피부의 색이 붉게 변하는 것과 열감이다. 적색과 열증상은 모두 오행 중 火의 속성으로 五臟에서는 心에 속한다. 심의 華가 面에 나타난다고 하였으므로 안면홍조가 心火와 관련이 있다고 유추할 수 있다.

안면홍조에 흔히 동반되는 심계증상과 얼굴이 붉어지는 증상은 모두 혈관확장과 혈류량의 증가에 의한 증상으로, 인체의 혈맥은 곧 心이 주관하며, 심박수의 증가는 심화항성의 결과로 볼 수 있으니 결국 心火와 연관성이 크다고 해석할 수 있다⁷⁾.

기존의 안면홍조 관련 연구들을 보면 갱년기증후군에 동반되는 안면홍조 관한 연구가 대다수이며, 心肝火旺, 心腎不交, 血瘀, 腎虛 등 여러 가지로 변증이 이루어진다¹⁾. 치험례 논문을 통해서 보면 人蔘養營湯, 血營湯, 荊防瀉白散, 逍遙散加味, 丹梔消遙散, 當歸芍藥散, 桂枝茯苓丸 등이 안면홍조 치료 처방으로 사용된 경우가 많다.

본 증례에서는 심리적 스트레스, 감정에 의한 심인성 안면홍조를 心火, 心熱, 上焦熱로서 변증한 환자들에게 加減黃芩湯을 투여하여 증상의 호전과 치료효과

를 확인할 수 있었다.

동의보감 火門의 黃芩湯은 心肺의 蘊熱과 口瘡, 咽喉痛, 小便淋濁을 다스리는 처방으로, 生薑과 甘草를 去하고, 天花粉과 大靑葉, 葛根을 加하여, 生津止渴, 降火潤燥하여 熱症으로 인한 傷津을 방지하고자 하였고, 清熱의 효능을 강화하고 피부의 발진증상을 透發시키는 효능을 倍加하고자 하였다. 본 처방으로 清熱瀉火하고 心熱로 인한 안면홍조를 治하였다. 또한 裏熱로 인한 便秘 증상이 동반되는 경우 大黃을 加하였다.

본 연구의 증례들에서 안면홍조 환자의 기본 특성을 파악할 수 있었다. 피부의 열증상으로 홍반, 열감, 건조감이 많았고, 소양감이 느껴지는 경우도 있었다. 예민한 성격으로 감정기복이 많고, 스트레스를 받을 경우 식탐이 강하여, 과식이나 폭식을 하는 경향이 있었다. 몸에 열감이 많아 더위를 많이 타고, 찬 음식을 좋아하여 즐겨먹는 편이며, 변비 증상이 동반된 경우도 있었다.

증례1에서는 치료시작 4주 후에는 환자가 주관적으로 느끼는 증상에 대한 VAS 점수에는 크게 변화가 없으나, 육안상으로는 홍조 증상과 건조감이 호전됨을 확인할 수 있었으며, 치료시작 약 12주 후에는 IGA는 5에서 0점으로 객관적 호전도가 높았으며, 주관적인 VAS 점수 또한 10에서 3점으로 호전반응이 나타남을 확인하였다.

증례2에서는 약 12주간의 치료 후 객관적인 평가지표인 IGA는 4에서 0점으로 감소하였으며, 환자의 주관적 평가지표인 VAS는 6에서 3점으로 호전반응을 보였다.

증례3에서는 치료 시작 후 스테로이드 외용제의 사용을 감량하는 과정에서 홍조 증상이 불안정한 경향을 보였으나, 약 12주의 치료 후에는 IGA는 5에서 1점, VAS는 10에서 3점으로 호전되어 잘 유지되었다.

위의 증례를 종합해보면 모든 증례에서 의사의 객관적 평가인 IGA 점수와 환자의 주관적인 평가인 VAS 점수에서 얼굴의 홍반, 발적, 건조감, 열감, 소양

감 등 피부증상이 호전되는 반응을 보였으며, 치료가 진행됨에 따라 심리적 스트레스, 감정기복, 심계항진 등의 증상도 함께 호전되는 반응을 보였다.

본 연구에서는 감정에 의한 안면홍조의 원인을 심火로 진단하고 이에 대한 加減黃芩湯의 치료효과를 확인하였다.

심리적 스트레스, 감정적 원인에 의한 안면홍조의 경우 기존의 한의학적 연구나 임상사례 보고가 부족한 부분이 있어, 본 증례 보고가 심火에 의한 안면홍조의 치료 사례로서 의의가 있다고 생각된다.

결 과

심火에 의한 안면홍조로 진단된 환자 3례에 加減黃芩湯을 투여한 결과 객관적인 IGA 평가 및 주관적인 VAS 평가를 통해 치료효과가 있음을 알 수 있었다.

References

1. Kim DI, Kim SW, Kim JW, Kim CW, Yoon MH, Lee TK, et al. Korean Traditional Medicine Gynecology & Obstetrics. Seoul:Jeong Dam. 2001:218-34.
2. Heather G, Miller. MFS, Rose Maria Li. Measuring Hot Flashes: Summary of a National Institutes of Health Workshop. Mayo Clinic Proceedings: Jun 2004; 79, 6: ProQuest Medical Libray pg.777.
3. Mohyi D, Tabassi K, Simon J. Differential diagnosis of hot flashes. Maturitas. 1997;27:203-14.
4. Stearns V, Ullmer L, Lopez JF, Smith Y, Isaacs C, Hayes DF. Hot flashes. Lancet. 2002;360:1851-61.
5. Moon JC, Choi SH, Yoon KB, Kim WO, Yoon DM. A Treatment of Facial Blushing with Beta Blockade and Antianxiety Drug. Korean J Pain. 2005;18:259-62.
6. Kim DI, Roh JJ, Jung SK, Seung JH, Lee SD, Ahn HY, et al. A Cross Section Study: Hot Flush of Postmenopausal Women Who Participated in a Clinic Trial. The Journal of Oriental Obstetrics & Gynecology. 2006;19(4): 205-15.
7. Han JM, Kang NR, Ko WS, Yoon HJ. The Study on the Korean and Western Medical Literatures for Skin Aging wrinkle, hyperpigmentation, dry skin, facial flush. J Korean Med Ophthalmol Otolaryngol Dermatol. 2014;27(2):1-13.
8. KDA Textbook Editing Board. Dermatology. 5th ed. Seoul:Ryo Moon Gak, 2008:220.
9. Lee JY. Hot Flush. J Korean Soc Menopause. 2004;10(1):3-9.
10. Drott C, Claes G, Olsson-Rex L, Dalman P, Fahlen T, Gothberg G. Successful treatment of facial blushing by endoscopic transthoracic sympathectomy. Br J Dermatol. 1998;138: 639-43.
11. Mukens S, de Jong PJ, Dobbelaar A, Bogels Sm. Fear of blushing: fearful preoccupation irrespective of facial coloration. Behav Res Ther. 1999;37:1119-28.
12. Edmondson RA, Banerjee AK, Rennie JA. Endoscopic transthoracic sympathectomy in the treatment of hyperhidrosis. Ann Surg. 1992;215:289-93.
13. Anderson GL et al. Women's Health Initiative Steering Committee. Effects of conjugated equine estrogen in postmenopausal women with hysterectomy: the Women's Health

- Initiative randomized controlled trial, JAMA, 2004;291(14):1769-71.
14. Kim DI. World Research Trends in Hormone Replacement Therapy (HRT) for Postmenopausal Women and Traditional Korean Medicine (TKM) Research Group's Response. J Korean Oriental Med, 2005; 26(2):182-94.
 15. The Korean Society Of Oriental Neuropsychiatry. Oriental Neuropsychiatry. Seoul: Jipmoondang, 2005:213-24.
 16. Ahn SW. Understanding the Conception of Stress regard in the Oriental Medicine. Korean J Ori Med, 1997;3(1):119-51.